Terapie labiálně postavených špičáků pomocí Esthetic Ceramic Appliance systému

Managing Labially Displaced Canines with an Esthetic Ceramic Appliance System

Dirk Kujat, DDS, MSc

Labiální pozice stálých horních špičáků je často spojena s nedostatkem prostoru v zubním oblouku[1,2]. Možným vysvětlením je, že špičáky zpočátku sledují svou přirozenou cestu erupce, která je obvykle mírně bukálně vzhledem k průběhu zubního oblouku. Vzhledem k tomu, že požadovaný prostor pro jejich prořezání ve správné poloze je blokován prvním premolárem a/nebo stálým laterálním řezákem, špičáky aktivně prořezávají bukálně nebo zůstanou retinované. Proto je interceptivní ortodontická léčba nezbytná k vytvoření prostoru potřebného pro špičák a jeho navedení do správné polohy[2]. Výsledky studií ukazují, že sklon a počáteční vertikální poloha neprořezaných labiálně postavených horních špičáků mají rozhodující vliv na pravděpodobnost jejich spontánní erupce[3].
Následující klinický případ představuje plán léčby u pacientky s labiálně postavenými špičáky a stěsnáním pomocí estetického fixního aparátu za krátký čas.

Labial displacement of permanent maxillary canines is often associated with inadequate arch space[1,2]. A possible explanation is that the affected canines initially follow their natural path of eruption, which is usually slightly buccal to the arch line. As the required space for eruption in the correct position is blocked by the permanent first premolar and/or lateral incisor, the canines are likely to actively erupt toward the buccal or to remain impacted. Consequently, interceptive treatment is necessary to create the space required for the canine and guide it into the right position[2]. Study results show that the inclination and the initial vertical position of unerupted labially displaced maxillary canines have a decisive impact on their likeliness of spontaneous eruption[3].
The following clinical case outlines a treatment plan with an esthetic fixed appliance for labially displaced canines and crowding in a short period of time.

Obrázky 1a–e

Kazuistika: pacientka 11 let

Pacientka byla odeslána do naší ortodontické ordinace, když jí bylo jedenáct let a měla pozdně smíšenou dentici (obr. 1). Po klinickém vyšetření byly pořízeny diagnostické záznamy, ortopantomogram a také kefalometrický rentgenový snímek. Diagnistikována byla Angleova II. třída 1. odd., protruze horních frontálních zubů a labiálně postavené neprořezané horní špičáky v důsledku nedostatku prostoru

Case report: 11-year-old female patient

The patient was referred to our orthodontic office when she was eleven years old and had a late mixed dentition (Fig. 1). After clinical examination, the diagnostic records and a panoramic radiograph as well as a cephalometric X-ray were taken. The findings included an Angle Class II, Division 1 relationship, protrusion of the maxillary anterior teeth and labially displaced unerupted maxillary canines

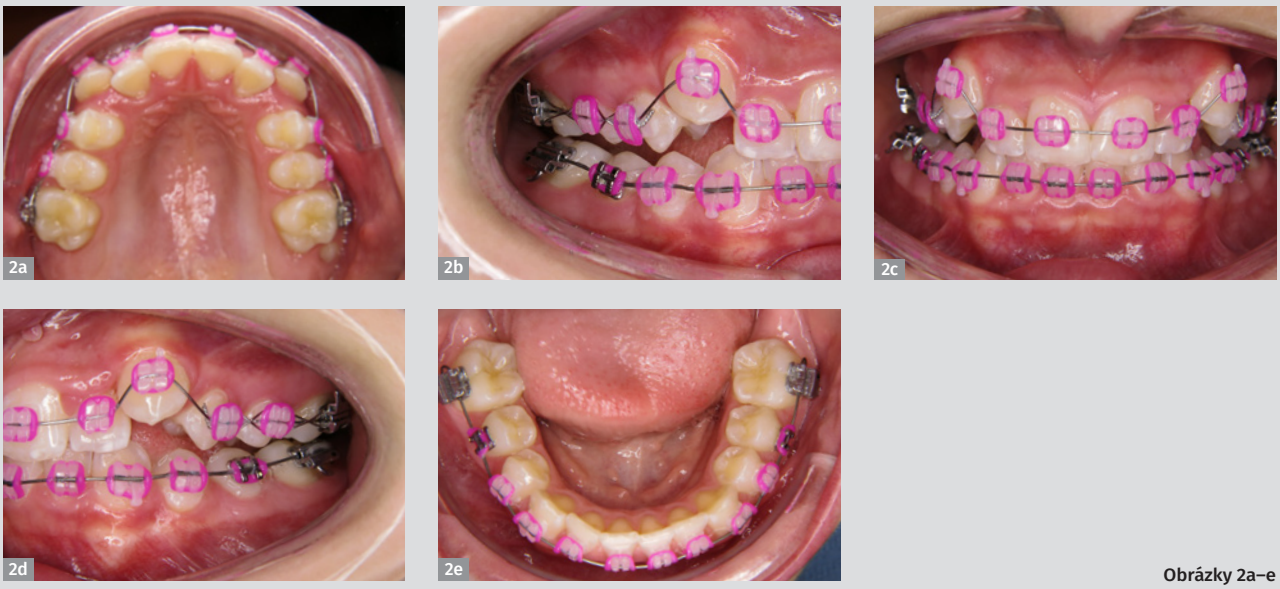

Obrázky 2a–e

v zubním oblouku. V dolní čelisti bylo pozorováno mírné stěsnání, rotace a také nepříznivé postavení několika jednotlivých zubů.

Po prořezání všech stálých zubů byly v listopadu 2014 v horní a dolní čelisti nalepeny 3M™ Clarity™ Advanced Ceramic Brackets s předem naneseným adhezivem 3M™ APC™ Flash-Free Adhesive (obr. 2). Vybrali jsme systém s preskripcí 3M™ MBT™ a slotem 0,018“.
Zkušenosti v naší ortodontické ordinaci ukazují, že použití zámků s lepidlem APC Flash-Free vede k menšímu počtu chyb při lepení. Jedna z největších výhod však vyplývá ze skutečnosti, že není potřeba odstraňovat přebytky adheziva. Díky tomu je celý postup efektivnější a méně namáhavý, přičemž se výrazně snižuje riziko neúmyslného posunutí zámku na zubu.

Na moláry jsme umístili bukální kanyly 3M™ Victory Series™ Superior Fit a na dolní druhé premoláry byly použity nízkoprofilové zámky 3M™ Victory Series™ Low Profile. První oblouk v maxile byl kulatý 0,014“ Super Elastic NiTi, zatímco v dolní čelisti byl nasazen oblouk 0,014“ NiTi.

Pacientka se rozhodla pro elastické ligatury ve výrazně růžové barvě, které si vybrala s pomocí webové stránky 3M Colour Your Smile. Abychom zabránili sklonu prvních premolárů, podpořili napřímení kořenů a uzavření E-prostorů, použili jsme mezi horními prvními premoláry a moláry Lacebacky z nerezového drátu. V průběhu léčby byly oblouky v maxile a mandibule vyměněny za 0,016“ NiTi. Druhá a třetí výměna oblouku byla provedena v šestitýdenních intervalech. Druhý oblouk byl 0,016“ x 0,016“ NiTi a třetí 0,016“ x 0,022“ NiTi, abychom pokračovali v nivelizaci a vyrovnávání.

Nivelizace byla dokončena po sedmi měsících léčby v červnu 2015 (obr. 3). V této fázi byly pro vyrovnání okluzní roviny aplikovány tepelně aktivované oblouky obdélníkového průřezu (0,017x0,025“ NiTi HA). Horní špičáky již dosáhly správné vertikální polohy v oblouku. Zubní oblouk se hezky rozvinul a mezery se otevřely rozšířením oblouku, distorotací prvních molárů a distalizací premolárů. Nebyla zjištěna intruze ani sklon premolárů. Paci-

due to inadequate arch space. In the mandible, slight crowding and rotation as well as deviation of several individual teeth were observed.

Following the eruption of all permanent teeth, 3M™ Clarity™ Advanced Ceramic Brackets pre-coated with 3M™ APC™ Flash-Free Adhesive were bonded in the maxilla and mandible in November 2014 (Fig. 2). We selected the option with 3M™ MBT™ System prescription and 0.018 slot. Experience shows that the use of brackets with APC Flash-Free Adhesive leads to fewer bonding mistakes in our orthodontic office. One of the biggest advantages, however, results from the fact that there is no need to remove adhesive flash. This makes the procedure more efficient and less stressful, while the risk of unintentionally displacing the bracket on the tooth is significantly reduced.

In the molar region, we placed 3M™ Victory Series™ Superior Fit Buccal Tubes and on the lower second premolars, 3M™ Victory Series™ Low Profile Brackets were employed. The first archwire in the maxilla was a round 0.014” Super Elastic NiTi archwire, while a 0.014” NiTi was the archwire of choice in the mandible.

The patient opted for elastic ligatures in the color screaming pink, which she had selected with the aid of the 3M Paint Your Smile web site. In order to prevent tipping of the first premolars, support uprighting of the roots and close the E-spaces, we made use of additional stainless steel Lacebacks between the maxillary first premolars and molars. In the course of treatment, the wires in the maxilla and mandible were changed to a 0.016” NiTi archwire. The second and third archwire changes were necessary in six-week intervals. The second archwire was a 0.016” x 0.016” NiTi and the third archwire a 0.016” x 0.022” NiTi to continue aligning and leveling.

Alignment was completed after seven months of treatment in June 2015 (Fig. 3). At this stage, rectangular heat-activated archwires (0.017 x 0.025” NiTi HA) were applied for levelling of the occlusal plane. The maxillary canines had already reached their correct vertical position in the arch. The arch form was nicely developed and the gaps opened

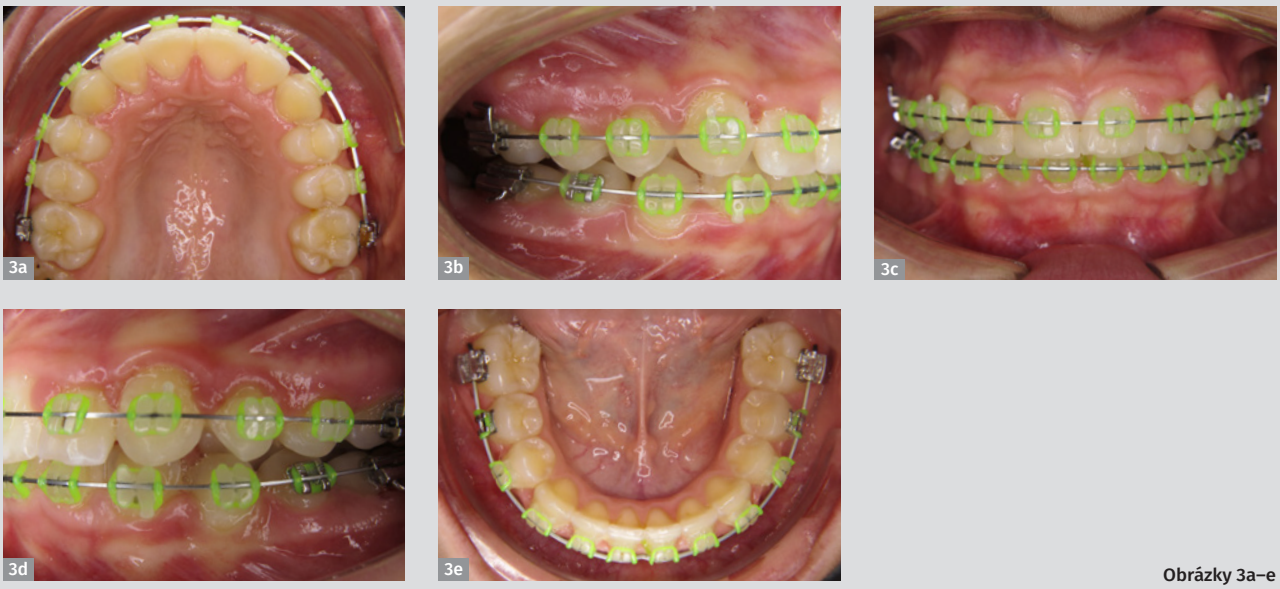

Obrázky 3a–e

entka si zvolila novou barvu elastických ligatur (výrazně zelená) **viz obrázky 3a-e**.

O dalších sedm týdnů později jsme nasadili oblouky SS 0,017 x 0,025“. Během následující návštěvy v září byly přidány dokončovací ohyby mezi špičáky a první premoláry v obou čelistech pro extruzi a kotvení (obr. 4). V horním zubním oblouku byla pod oblouk od špičáku ke špičáku (13 až 23) aplikována ocelová osmičková ligatura, aby se zabránilo otevření mezery během léčby elastickými tahy II. třídy. Pokračovali jsme intermaxilárními tahy II. třídy a následně II. třídy s vertikální složkou do března 2016. **Viz obrázky 4a-e.**

V březnu 2016 jsme provedli mírnou interproximální redukci skloviny (stripping) v dolní čelisti, abychom vyřešili

by arch widening, derotation of the first molars in distal direction and distalization of the premolars. No intrusion and tipping of the premolars on front area was recognized. The patient selected a new color for the elastic ligatures (extreme green). **See Figure 3a-e**.

Another seven weeks later, we integrated a 0.017 x 0.025” SS archwire. During the following appointment in September, some finishing steps were added between the canines and the first premolars in both jaws for extrusion and anchorage (Fig. 4). In the maxilla, a steel ligature in a figure-eight pattern was applied under the archwire from canine to canine (13 to 23) to avoid gap opening during the start of treatment with Class-II elastics. We continued with Class-II elastics, followed by Class II with an up-and-down component until March 2016. **See Figure 4a-e.**

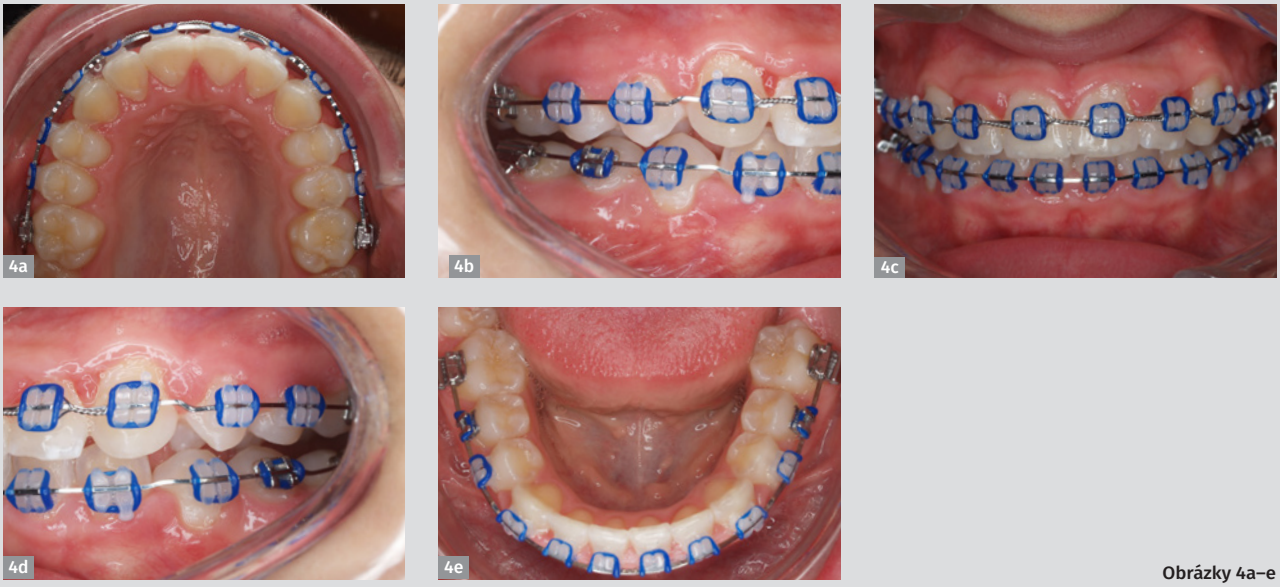

Obrázky 4a–e

Boltnovu diskrepanci a zabránili předčasným kontaktům ve frontální oblasti. Použili jsme elastický řetízek pro uzavření mezer. Obrázek 5 ukazuje výsledek léčby v červnu 2016

In March 2016, we carried out slight interproximal enamel reduction (stripping) in the mandible to solve Bolten discrepancy and avoid premature contacts in the anteri-

Obrázky 5a–e

Foto pacientky

po odstranění zámků. Celková doba léčby byla 18 měsíců a bylo zapotřebí 12 návštěv. Byla nutná jedna refixace zámku na dolním druhém premoláru (45) po osmi týdnech léčby, kde předpokládáme, že se nejednalo o chybu bondingu. Pro zajištění retence pacientka obdržela fixní retainery a snímací ortodontický aparát. Při kontrole v říjnu 2017 byla situace stabilní a nedošlo k žádné recidivě. **Viz obrázky 5a-e.**

Konečný výsledek poskytuje atraktivní linii úsměvu. **Viz fotografie pacientky.**

Snímky pořízené během kontroly v říjnu 2017 zobrazující úspěšnou léčbu se stabilními výsledky. **Viz obrázky 6a-e.**

or area. We used a powerchain for gap closure. Figure 5 shows the treatment outcome in June 2016 after bracket removal. Total treatment time was 18 months, and 12 appointments were required. One bracket repair on a lower second premolar (45) was necessary after eight weeks of treatment, so we assume this was not a bonding mistake. For the retention phase, the patient received fixed retainers and a removable orthodontic appliance. At a recall in October 2017, the situation was stable and no relapse had occurred. **See Figure 5a-e.**
The final result provides an attractive smile line. **See patient image.**
Images taken during a check-up in October 2017 revealing a successful treatment with stable outcomes. **See Figure 6a-e.**

Obrázky 6a–e

Závěr

Použitím Clarity Advanced Ceramic Brackets v kombinaci s vybranými oblouky a ligaturami jsme byli schopni otevřít

Conclusion

By using Clarity Advanced Ceramic Brackets in combination with the selected archwires and ligatures, we were able to

prostor pro horní špičáky a integrovat je do oblouku bez intruze ostatních zubů. Torze byla s keramikou pěkně vyjádřena bez jakéhokoli prasknutí materiálu keramických zámků. Bylo dosaženo vztahu I. třídy s dobrým překusem a předkusem. Nakonec se nám podařilo výrazně zlepšit linii úsměvu pacientky.

open the space for the upper canines and integrate them into the arch without intrusion of the other teeth. The torque with the ceramic was nicely expressed without any fracture of the ceramic bracket material. A nice Class-I relationship with good overjet and overbite was achieved. Finally, we succeeded in greatly improving the smile line of the patient.

Dirk Kujat promoval na Humboldtově univerzitě v Berlíně v roce 1999 a získal titul Dr. Med Dent. (DDS) v roce 2000. Následně pracoval jako zubní lékař v několika zubních ordinacích a jako vědecký pracovník na Univerzitě Charité Berlin. V roce 2004 získal magisterský titul v oboru ortodoncie na Dunajské univerzitě v Krems a certifikát ortodontického specialisty v červnu 2006. Od června 2012 je Dirk Kujat majitelem ortodontické ordinace (Mein Smile Kieferorthopädie) v Groß- Gerau, Německo. Brzy dokončí postgraduální program „Master in Lingual Orthodontics“ na univerzitě ve Valencii ve Španělsku.

Dirk Kujat, DDS, MSc

Dirk Kujat graduated from Humboldt University of Berlin in 1999 and received his Dr. Med Dent. (DDS) degree in 2000. Subsequently, he worked as a dental practitioner in several dental offices and as a research fellow at the University Charité Berlin. In 2004, he earned a Master of Science in Orthodontics) from the Danube University Krems and obtained his certificate as an orthodontic specialist in June 2006. Since June 2012, Dirk Kujat is the owner of an orthodontic office (Mein Smile Kieferorthopädie) in Groß--Gerau, Germany. He will soon complete the postgraduate “Master in Lingual Orthodontics” program at the University of Valencia, Spain.

Reference / References

[1] Stellzig A, Basdra EK, Komposch G. The etiology of canine impaction – a space analysis. Fortschr Kieferorthop 1994;55:97-103.
[2] Bhat ZI, Naik CD. Nonextraction management of the labially displaced canine. J Orthod Res 2015;3:141-5.
[3] Smailienė D, Sidlauskas A, Lopatienė K, Guzevičienė V, Juodžbalys G. Factors affecting self-eruption of displaced permanent maxillary canines. Medicina (Kaunas). 2011;47(3):163-9.