Star Concept: Navigovaná chirurgie 3.0

Star Concept: Guided Surgery 3.0

Dr. David Norré
Privátní praxe, Belgie
Private practice, Belgium

63letá pacientka navštívila privátní ordinaci v Overijse v Belgii. Pacientka byla zdravá, neužívala žádné léky a skončila s kouřením před 7 lety. Pacientka si stěžovala na zvýšenou mobilitu horních zubů a nevyhovující estetiku zubů. Přáním pacientky bylo estetické, nejlépe fixní řešení, které by jí dovolilo bez problémů jíst, komunikovat a správně udržovat hygienu.

Získaná data:

- Zubní anamnéza a celkový zdravotní stav.
- Provedení komplexního klinického (extraorální, intraorální, zubní, parodontologické, funkční a estetické) a radiologického vyšetření. Provedení standardizovaného extra- a intraorálního fotografického vyšetření.
- Intraorální snímky obou čelistí (3Shape, Kodaň, Dánsko), OPG.
- Pro usnadnění komunikace s léčebným týmem byla všechna data nahrána na cloudové uložiště (SmileCloud, Dentcof, ADN3D Biotech srl, Timisoara, Rumunsko).

A 63-year-old female patient visited the private clinic in Overijse, Belgium. The patient had a healthy status, was under no medication, and quit smoking 7 years ago. The patient's chief complaint was marked increased mobility of the upper teeth and inferior esthetics. The patient's wish was for an esthetic and preferably fixed solution that would enable her to eat, interact and maintain hygiene properly.

Data acquisition:

- Medical and dental history.
- Comprehensive clinical (extra-oral, intraoral, dental, periodontal, functional, esthetic) and radiologic examinations were performed. Standardized extra-oral and intraoral photographs of the initial situation were taken.
- Intraoral scans of both jaws (3Shape, Copenhagen, Denmark).
- Panoramic radiographs were performed.
- Facilitated communication with a treatment team. All data was uploaded to a cloud-based platform (SmileCloud, Dentcof, ADN3D Biotech srl, Timisoara, Romania).

Obr. 1 Vstupní situace

Diagnostika

Na základě klinické situace a radiologického nálezu byla určena následující diagnostická východiska:

- Extraorálně: esteticky nevyhovující úsměv, bez přítomnosti obličejové asymetrie.
- Intraorálně: Bez abnormalit.
- Zubní vyšetření: Mnohočetné nevyhovující výplně, mnohočetné sekundární a krčkové kazy.
- Parodontologické vyšetření: terminální fáze parodontitidy stádium IV, stupeň A.
- Vyšetření funkce: Dostatečné kontakty v maximální interkuspidaci, zachované špičákové vedení.
- Radiologické vyšetření: generalizovaná horizontální resorpce kosti, mnohočetné selhávající zubní a kořenové výplně, mnohočetné sekundární kazy a mnohočetné periapikální nálezy.
- Protetika: Nedostatečně proteticky ošetřená stálá dentice.
- Estetika: Estetika kompromisní.

Na základě provedených vyšetření byla prognóza horních zubů stanovena jako velmi špatná, což vedlo k zařazení dentice do terminálního stadia.
Pacientce byly představeny možné léčebné možnosti; celková snímatelná náhrada, hybridní snímatelná náhrada stabilizovaná implantáty, hybridní náhrada nesená implantáty, implantáty nesená fixní náhrada; spolu s výhodami, omezeními, celkovou dobou léčby a finanční náročností jednotlivých postupů. Dále byl pacientce představen smile design tak, aby viděla rozdílné možnosti tvaru zubů a jejich vliv na výslednou podobu jejího úsměvu. Pacientka si zvolila řešení fixní protetickou náhradu nesenou implantáty.

Léčebný plán

Léčba byla rozdělena do 4 fází:

1. Hygienická fáze
2. Preprotetická fáze 1
3. Preprotetická fáze 2
4. Protetická fáze

1. HYGIENICKÁ FÁZE

Edukace a instruktáž pacientky vedoucí k optimalizaci její orální hygieny, kontrola po 6 týdnech.

2. PREPROTETICKÁ FÁZE Č. 1

Pomocí cloudových algoritmů byly spojeny extraorální a intraorální fotografie, což napomohlo sestavení iniciálního smile designu s individuálním tvarem zubů (SmileCloud, Dentcof, ADN3D Biotech srl, Timisoara, Rumunsko).
Bylo provedeno CBCT vyšetření (Pax i3D – Vatech, Soul, Jižní Korea). CBCT data byla importována do plánovacího software pro zavedení zubních implantátů spolu s daty z intraorálního skeneru. Dále byla do software zavedena STL data budoucí plánované náhrady a všechna data byla spojena (MSOFT by SMOP, MID implantáty). (Obr. 3). Dále byla tato data využita k virtuálnímu naplánování pozic implantátů v horní čelisti.

Zuby byly virtuálně odstraněny kromě zubů 14-12-22-25. Tyto ponechané zuby posloužily jako stabilizátory chirurgické šablony během imediátního zavedení implantátů (Obr. 4). Poté bylo virtuálně naplánováno zavedení 7 implantátů do maxily do pozic 11, 13, 15, 21, 23, 24, 26. K implantátům 13-15, 23, 24, 26 byly virtuálně připojeny abutmenty Multi-Unit (V3, MIS). K implantátům 11-21 byly připojeny abutmenty CONNECT (CONNECT, MIS). Navíc byly do chirurgické šablony naplánovány 4 kotevní piny, které později posloužily při polohování imediátní protetické

Diagnosis

Based on the clinical and radiographic findings, the following diagnoses were determined:

- Extra-oral: Non esthetically-pleasing smile, no facial asymmetries
- Intraoral: No abnormalities
- Dental: Multiple insufficient restorations, multiple secondary and cervical caries
- Periodontal: Terminal Stage IV Grade A Periodontitis1
- Function: Sufficient contacts in maximal intercuspation position, canine-protected dynamic guidance
- Radiographic: Generalized horizontal bone resorption, multiple insufficient restorations and root canal
- treatments, multiple secondary caries and multiple periapical lesions
- Prosthetic: Insufficiently restored adult dentition
- Esthetic: Compromised esthetics

Based on the diagnosis, the prognosis of the upper teeth was set as poor, leading to a case of terminal dentition. The available treatment options; complete dentures, implant-retained removable dental prosthesis, implant-supported removable dental prostheses, implant-supported fixed partial dentures were presented to the patient along with their advantages, limitations, required treatment time, as well as financial requirements. In addition, the initial plan of the smile design was presented to the patient to educate her about the different possibilities of tooth shapes, as well as proposed smile outcome. The patient chose the option of implant-supported fixed partial dentures.

Treatment plan

The treatment was divided into 4 phases:

1. Hygiene phase, education and instruction of the patient to optimize her oral hygiene, control after 6 weeks
2. Pre-prosthetic phase 1
3. Pre-prosthetic phase 2
4. Prosthetic phase



Obr. 2 SmileCloud design s přirozeným tvarem zubů

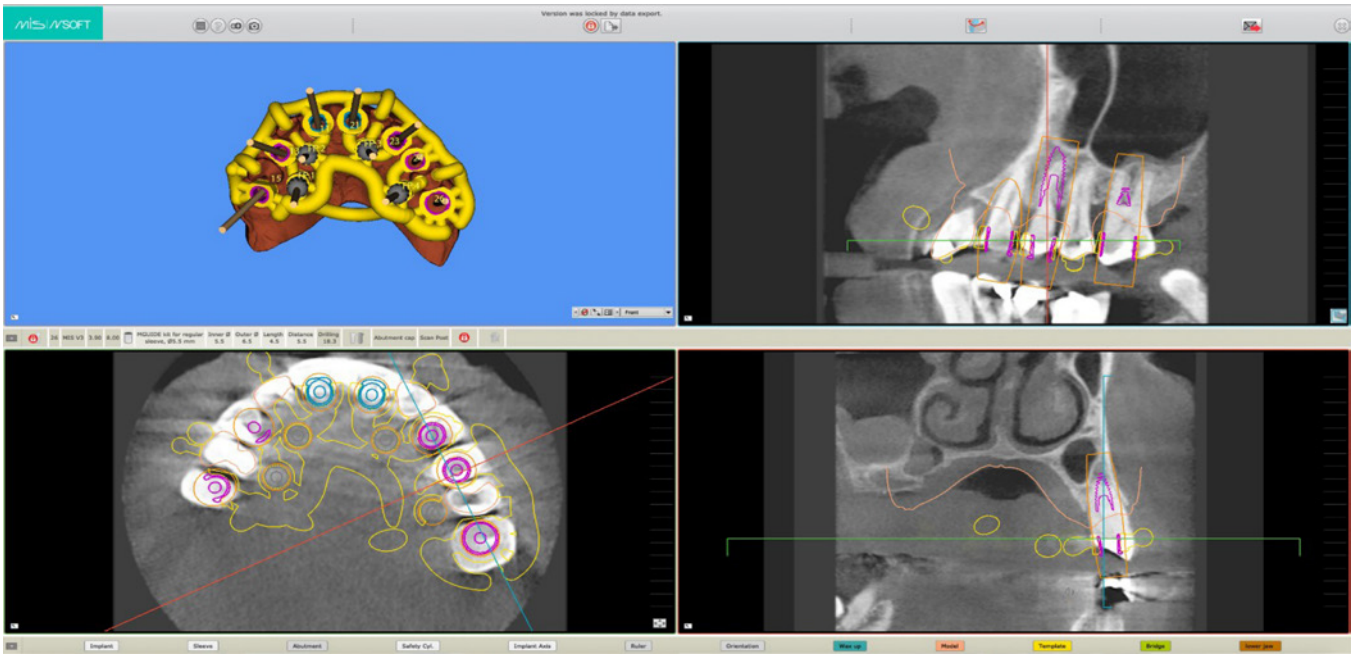

Obr. 3 Plánování implantátů v software MSOFT

Obr. 4

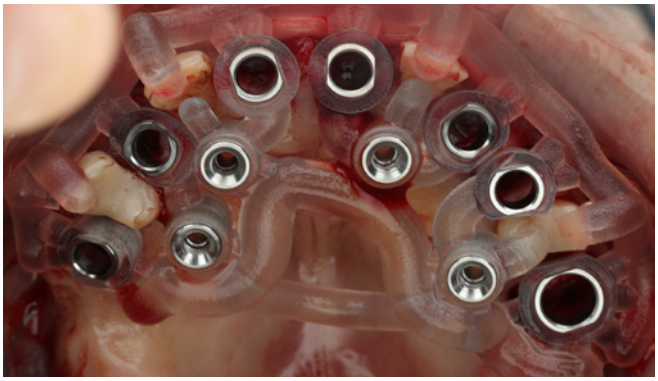

Obr. 5

náhrady. Piny byly rozloženy do míst mezi jednotlivými implantáty palatinálně (Obr. 5).
Byl dokončen celý proces plánování a výroby chirurgické šablony stejně jako dočasné náhrady.

3. PREPROTETICKÁ FÁZE Č. 2

Extrakce zubů s beznadějnou prognózou byla spojena do jedné fáze se zavedením implantátů a zhotovením dočasné protetické náhrady.
Chirurgická šablona byla podle plánu nasazena na zuby a byla zkontrolována její poloha.
Následovalo předvrtání štol sekvencí vrtáků s plně navigovaným zavedením implantátů (MGUIDE, MIS). Celkově bylo do maxily zavedeno 7 implantátů (V3, MIS) (Obr. 6).
Po zavedení implantátů následovalo zavedení kotevních pinů. Následovala extrakce zubů 14-12-22-25 (Obr. 7).

1. HYGIENE PHASE

Education and instruction of the patient to optimize her oral hygiene, control after 6 weeks.

2. PRE-PROSTHETIC PHASE NO.1

The initial extra-oral and intraoral photographs were matched using cloud-based algorithms and helped to provide an initial smile design with individual tooth shapes (SmileCloud, Dentcof, ADN3D Biotech srl, Timisoara, Romania).
A cone-beam computed tomography was performed (Pax i3D- Vatech, Seoul, South Korea). The CBCT data was imported into an implant planning software, along with intraoral scan data. In addition, STL data of the future restoration was uploaded and matched in an implant planning software (MSOFT by SMOP, MIS Implants) (Fig. 3). Afterwards, the data was used to virtually plan implant positions in the upper jaw.

The teeth were virtually removed except for 14-12-22-25. The remaining teeth were kept to serve as temporary stabilizers of the surgical guide during the immediate implant placement procedure (Fig. 4). Then, 7 implants were virtually planned in the maxilla in positions 11, 13, 15, 21, 23, 24, 26. Multi-unit abutments (V3, MIS) were virtually connected to the implants 13-15, 23, 24, 26 and CONNECT abutments (CONNECT, MIS) on implants 11-21. In addition, 4 anchor pins were virtually planned for the implant surgical guide, which will serve in positioning of the immediate temporary restoration at a later time point. The pins were distributed in between the implants in the palatal area (Fig. 5).
The planning procedure and manufacturing of the surgical guide as well as temporary FPD were completed.

3. PRE-PROSTHETIC PHASE NO. 2

Extraction of hopeless teeth along with implant placement and temporization were combined in one phase. The implant surgical guide was secured onto the planned teeth and the fit was verified.
Afterwards, implant drilling took place using sequential drills, followed by fully guided implant placement (MGUIDE, MIS) protocol. In total, 7 implants were placed in the maxilla (V3, MIS) (Fig. 6). After all implants were installed, drilling of the anchor pins took place. Then, the surgical guide was removed and teeth 14-12-22-25 were extracted (Fig. 7).

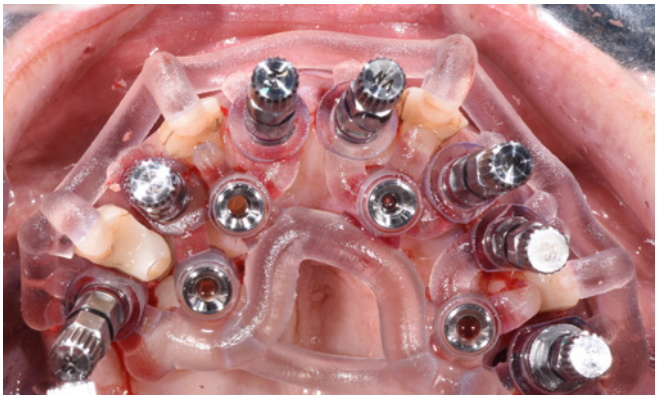

Obr. 6

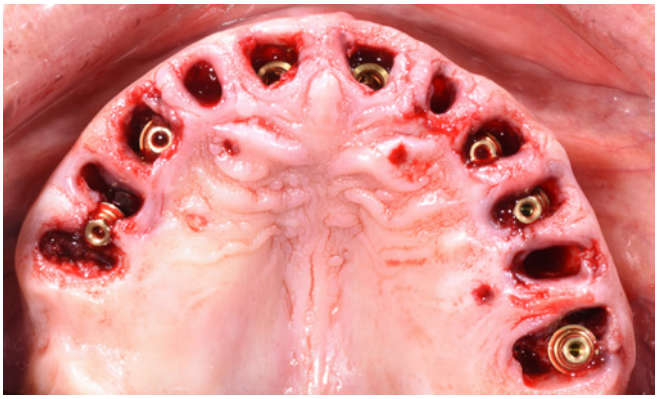

Obr. 7

Následovalo připevnění dočasného můstku do polohovacího zařízení, které bylo následně upevněno v ústech pomocí kotevních pinů (Obr. 8).

Provizorní cylindry byly našroubovány do multi unit abutmentů a vzniklé mezery mezi dočasným můstkem a cylindry byly v jejich horní třetině vyplněny flow kompozitním materiálem. (Filtek Z250XT, 3M, St. Paul, USA)
Po zatmelení všech cylindrů byly postupně odstraněny kotevní piny, polohovací zařízení i provizorní náhrada. Zbývající mezery mezi cylindry a náhradou byly dovyplněny extraorálně PMMA resinem (Unifast, GC, Tokio, Japonsko) (Obr. 9).

Afterwards, the temporary FPD was loaded into the positioning appliance and secured in the planned position using the anchor pins (Fig. 8).

The temporary cylinders were screwed onto the multi units and the voids with the access holes in the temporary FPD were filled using a flowable composite (Filtek Z250XT, 3M, St Paul, USA) in the upper third of the access holes.
After all cylinders were attached, the anchor pins were removed, followed by the appliance and the FPD. The remaining voids between the cylinders and the temporary FPD were filled extra-orally with PMMA resin (Unifast, GC, Tokyo, Japan) (Fig. 9).

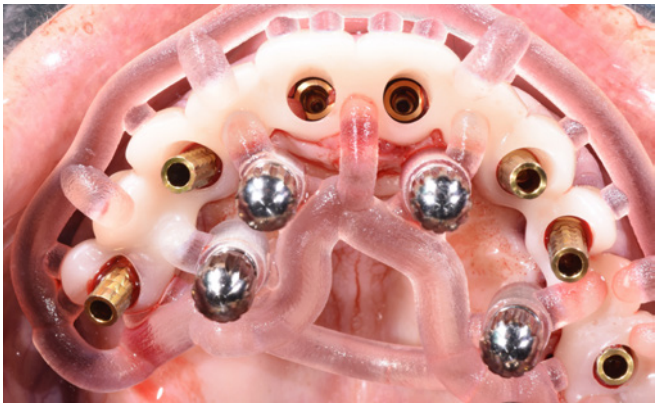

Obr. 8

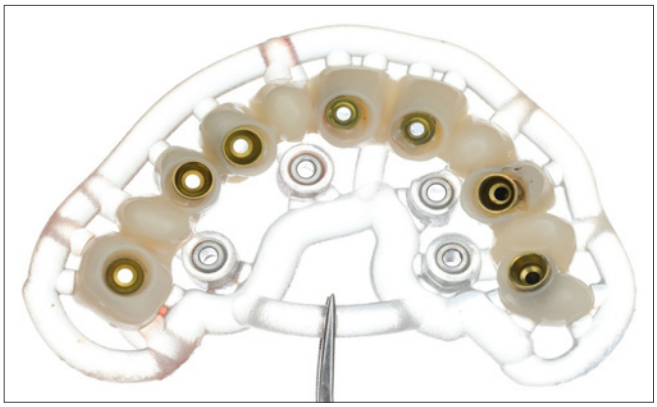

Obr. 9

Obr. 10 Pooperační režim: měkká strava na 8 týdnů po výkonu.

Obr. 11 Po fázi hojení, 3 měsíce po výkonu.

Byly zhotoveny konvenční otisky pomocí otiskovacích lžic a polyéterového materiálu (Impregum, 3M ESPE, Seefeld, Německo) a následně byly zároveň provedeny otisky pomocí individuální otiskovací lžíce.

STL soubory byly importovány do laboratorního software (Exocad, Exocad GmbH, Darmstadt, Německo) a zároveň byly superimponovány soubory s původním návrhem s cílem zhotovení definitivní náhrady. Po vypracování ná-

Conventional impressions using impression copings and a polyether material (Impregum, 3M Espe, Seefeld, Germany) along with custom-made impression trays were made.

STL files were imported into the design software (exocad, exocad GmbH, Darmstadt, Germany) and superimposed with the design files in order to construct the final restoration. After the design was finalized, the final FPD was milled out of a zirconia material (Prettau, ZirkonZahn ,Gais, Italy).

Obr. 12

Obr. 13

vrhu byla vyfrézována finální náhrada ze zirkonu (Prettau, ZirkonZahn, Gais, Itálie). Následně byla protetická práce individualizována barvením a sintrována do definitivních rozměrů. Frontální část práce byla esteticky vylepšena zhotovením keramických fazet na všech zubech (Obr. 13).
Po zkoušce funkce, estetiky, fonetiky a hygieny byla definitivní protetická práce připevněna na implantáty a odevzdána pacientce. 2 týdny po odevzdání byla provedena ambulantní kontrola k verifikaci integrity práce. Pacientka neměla žádné subjektivní potíže s náhradou a byla s výsledkem velice spokojena.

Then, the FPD was individually colored and sintered to final dimensions. Further esthetic enhancements were carried out by applying veneering ceramic to the facial surfaces of all teeth (Fig. 13).
After verification of the function, esthetics, phonetics and hygiene, the final FPD was delivered onto the implants. Two weeks after delivery, the patient was recalled for verification of the integrity of the restorations. The patient reported no issues with the newly delivered restorations and is very satisfied with the outcome.

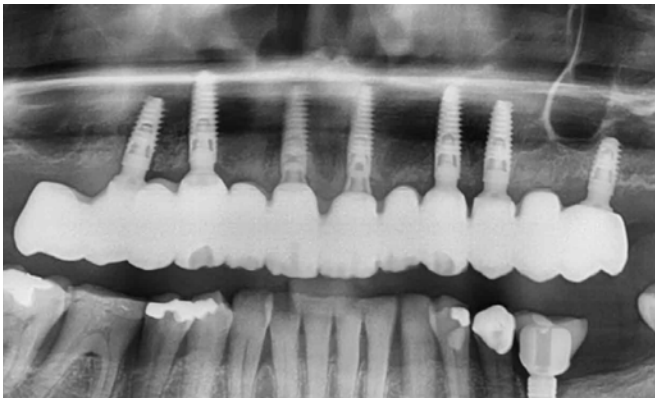

Obr. 14 Definitivní výsledek.

Závěr

Cílem tohoto pracovního postupu prezentovaného v této kazuistice je zvýšení přesnosti imediátní navigovaného zavedení zubních implantátů a zjednodušení celého postupu zhotovení a odevzdání imediátní provizorní práce u bezzubého pacienta. Zjednodušení klinického postupu a přístup využívající okamžité zatížení implantátů redukuje morbiditu a zlepšuje kvalitu života pacienta. Přestože lze tento postup takto zjednodušit, faktem zůstává, že prezentované digitální workflow vyžaduje zkušený a dobře trénovaný tým.

Poděkování

Autoři by chtěli poděkovat MIS implantačnímu centru MCENTER (MIS Implantáty, Bar Lev, Izrael) za jejich podporu při návrhu a výrobě chirurgické šablony, polohovacího guide a imediátní fixní náhrady. Stejně tak by rádi poděkovali za podporu od MetaLab (Timisoara, Rumunsko) při návrhu a výrobě definitivní protetické náhrady.

Tato kazuistika byla také prezentována v časopisu ‚Seattle Study Club Journal' – https://seattlestudyclubjournal.com/case-studies/special-report-12/

Conclusion

This case report presents a workflow that aims to improve the accuracy of immediate guided implant surgery and simplifies the procedure of delivering immediate temporary restorations for edentulous arches. The simplification of the clinical procedures and the immediate approach shorten the treatment time, reduce the patient's morbidity and improve the overall quality of life. Although the clinical procedures can be significantly simplified, the digital workflow presented requires an experienced and well-trained treatment team.

Acknowledgments

The authors would like to thank MIS Implants MCENTER (MIS Implants, Bar Lev, Israel) for their support in the design and manufacturing of the surgical guide, positioning appliance and immediate temporary FPD as well as the support of MetaLab (Timisoara, Romania) in the design and manufacturing of the final rehabilitation.

This clinical case has also been published in the 'Seattle Study Club Journal' – https://seattlestudyclubjournal.com/case-studies/special-report-12/