Sausage technika a získání hloubky vestibula: Rozsáhlá augmentace kosti – regenerace měkkých tkání

Autor: Prof. Dr. Istvan Urban, Budapešť, Maďarsko

Využití „sausage techniky“ v kombinaci s technikou keratinizovaného pásku je inovativním přístupem k horizontální augmentaci alveolárního hřebene a kompenzaci nedostatečné hloubky vestibula a keratinizovaných tkání po primárním sešití rány.

Tato procedura zabraňuje odebírání štěpu z autologního kostního bloku a související morbiditě dárcovské oblasti. Tato technika používá k augmentaci hřebene autologní kost a materiál Geistlich Bio-Oss® v poměru 1 : 1, přičemž se materiál Geistlich Bio-Oss® používá ke stabilizaci štěpu. Materiál Geistlich Mucograft® se pak využívá k posílení keratinizované tkáně a v průběhu hojení se ponechává obnažený. Unikátní vlastnosti materiálu Geistlich Mucograft® podporují stabilizaci krevní sraženiny, což vede k rané vaskularizaci a růstu buněk, přičemž výsledkem je úplná integrace měkkých tkání během 6 týdnů.

„Štěpy z lidských kostí podléhají nežádoucí resorpci. Proto u větších augmentací vždy kombinuji biomateriály Geistlich s autologní kostí.“ *(Prof. Dr. Istvan Urban)*

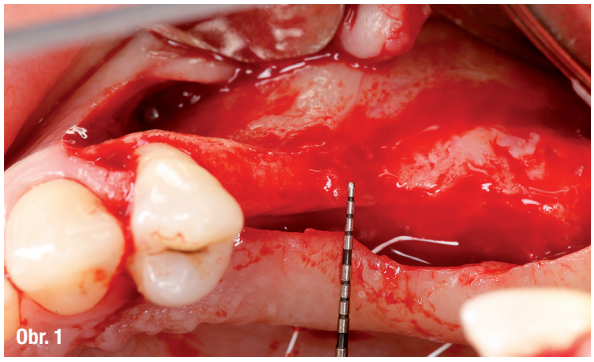

Obr. 1: Snímek atrofovaného hřebene před zákrokem.

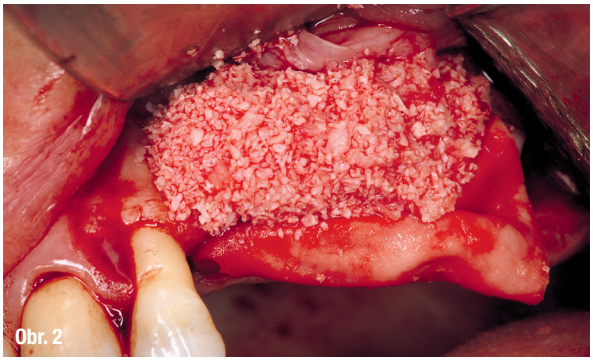

Obr. 2: Aplikace směsi autologní kosti a materiálu Geistlich Bio-Oss® v poměru 1 : 1.

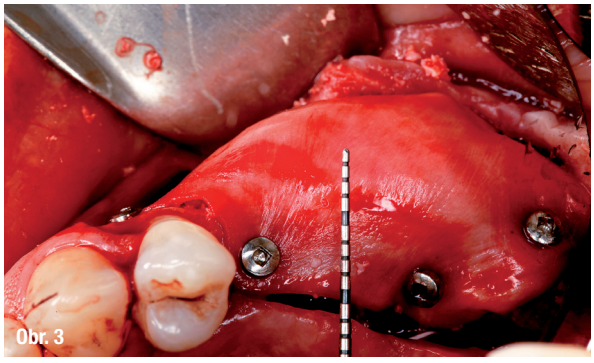

Obr. 3: Materiál Geistlich Bio-Gide® se těsně připevní a zajistí, čímž je zajištěna imobilizace štěpu. Augmentace sausage technikou umožňuje rozšířenou horizontální augmentaci.

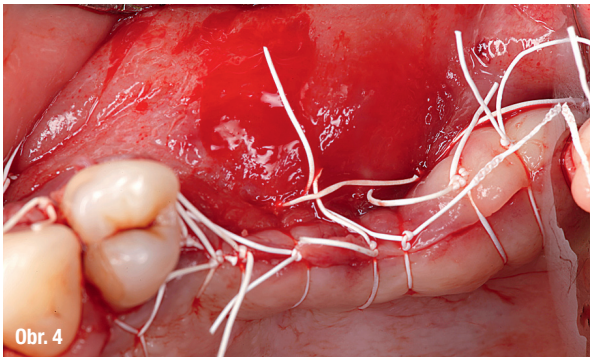

Obr. 4: Primární sešití rány bylo zajištěno kombinací matracových a jednotlivých přerušovaných stehů.

Cíle:

- Řešení nevyhovující šířky alveolárního hřebene pro zavedení implantátu
- Prevence morbidity dárcovské oblasti po odebrání většího množství autologní kosti
- Řešení nedostatečné hloubky vestibula a keratinizované tkáně po sešití rány
- Dosažení úspěšné oseointegrace a lepší frontální estetiky v oblasti středních řezáků

Závěry:

- Augmentace závažně atrofovaného alveolárního hřebene poskytla dostatek kosti pro zavedení implantátu 8 měsíců po augmentaci
- Materiál Geistlich Mucograft® s páskem keratinizované tkáně byl použit ke zvětšení vestibulární hloubky a získání dalších keratinizovaných tkání

Shrnutí případu

Čelist	Úsek	Forma rekonstrukce	Gingiválnítyp
Horní čelist	Frontální	Zub	Silný
Dolní čelist	Distální	Implantát	Tenký
Materiál/technika: Biomateriály použité při této proceduře byly Geistlich Bio-Oss®, Geistlich Bio-Gide® a Geistlich Mucograft®. Navíc byly k těsnému připevnění Geistlich Bio-Gide® použity titanové svorky a při odběru úlomků autologní kosti byla použita škrabka Geistlich SafeScraper TWIST.			

Portfolio materiálů: Geistlich Bio-Oss®, Geistlich Bio-Gide®, Geistlich Mucograft®, Geistlich SafeScraper TWIST.
Informace týkající se indikací, kontraindikací, upozornění a pokynů pro použití těchto materiálů naleznete v návodech na: www.geistlich-na.com/ifu

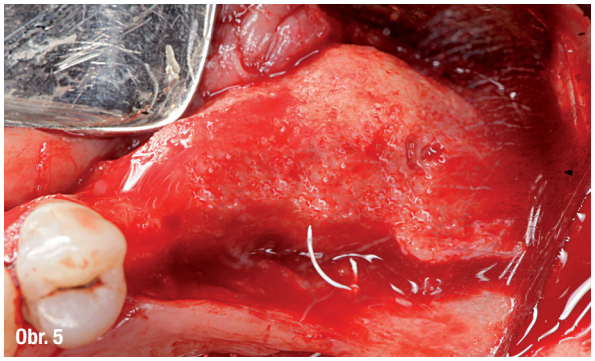

Obr. 5: Dostatečné množství augmentované kosti pro zavedení implantátu 8 měsíců po augmentaci. Implantáty jsou zaváděny v rámci zanořené procedury.

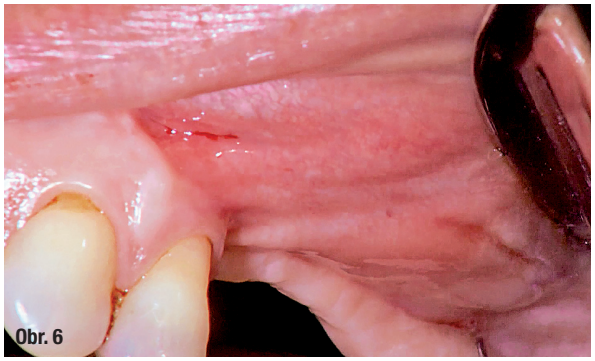

Obr. 6: Nedostatečná vestibulární hloubka a keratinizované tkáně po augmentaci alveolárního hřebene.

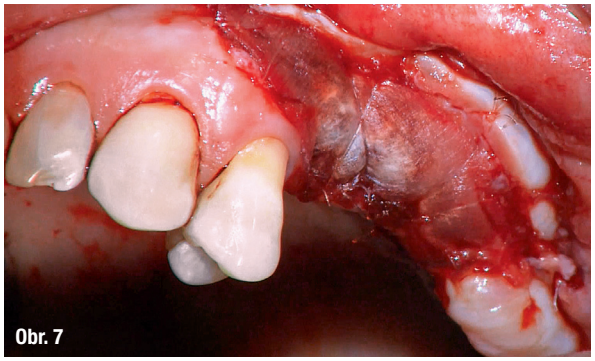

Obr. 7: Aplikace keratinizovaného pásku směrem k vestibulu a umístění materiálu Geistlich Mucograft® přes oblast augmentace, kde bude po dobu hojení ponechán obnažený.

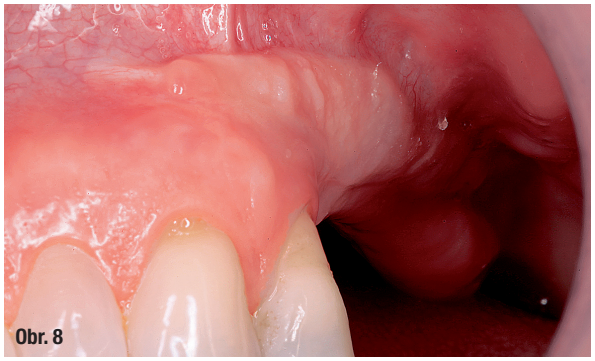

Obr. 8: Situace před opětovným otevřením za účelem připevnění abutmentu po 3 měsících vykazuje větší vestibulární hloubku a více keratinizovaných tkání.