

Kazuistika: 3M™ Clarity™ Ultra Samoligující Zámky

Transverzální a vertikální korekce pomocí samoligující mechaniky

Transverse and vertical correction using selfligating mechanics

Kazuistika s laskavým svolením:

Dr. Dirk Kujat Gross-Gerau/Frankfurt, Německo

Data pacienta

Věk: 11 / **Pohlaví:** Dívka

Malokluze: Retrognátní horní zubní oblouk s protruzí ve frontě, stěsnání a rotace v celém průběhu a 22palatinální erupce. Dolní zubní oblouk s retrudovanou frontou a se stěsnáním a rotacemi v celém průběhu. Abrazie incizálních hran frontálních zubů kvůli skusu, I. třída ale s progenní tendencí. Horizontální růst, posun středu, zřeknutí 22.

Přehled léčby


Délka léčby: 44 týdnů

Sekvence oblouků

Fáze	Trvání	Horní oblouk	Dolní oblouk
Nivelizace	5 týdnů	.014 Nitinol Cl	.014 Nitinol Cl
Vyrovnění	1 týden	.014x.016 Nitinol Cl	.016 Nitinol Cl
Pracovní	5 týdnů	.016x.016 Nitinol Cl	.016 Nitinol Cl
	4 týdnů	.016x.022 Nitinol Cl	.016x.016 Nitinol Cl
Fáze	6 týdnů	.017x.025 Nitinol Cl	.016x.022 Nitinol Cl
	9 týdnů	.017x.025 Ocel	.017x.025 Nitinol Cl
Finishing	6 týdnů	.017x.025 Ocel	.016x.022 Ocel
	9 týdnů	.019x.025 Ocel	.017x.025 Ocel



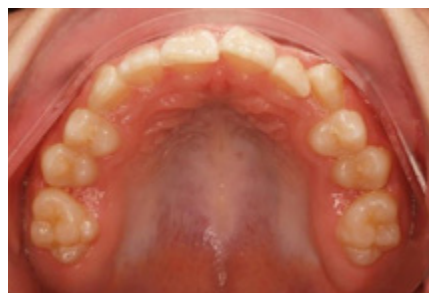Profil v klidu (počáteční)



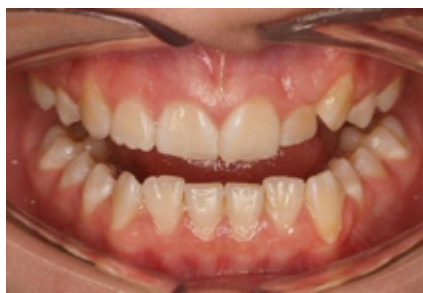Obličej v klidu (počáteční)



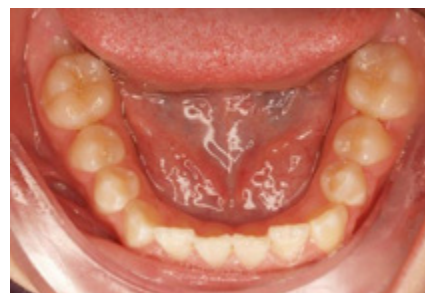Obličej při úsměvu (počáteční)



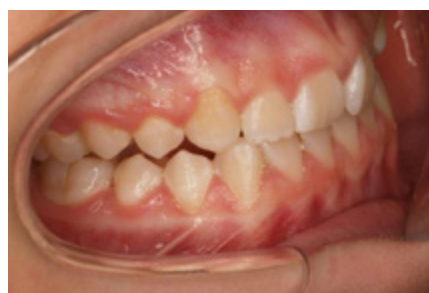Horní zubní oblouk (počáteční)



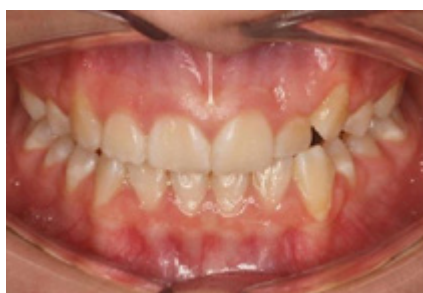Frontální pohled pootevřený (počáteční)



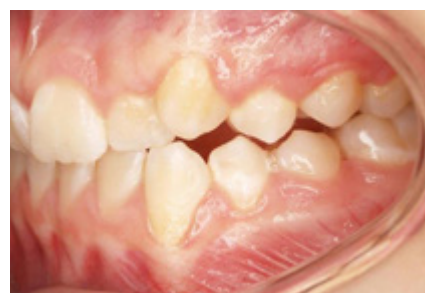Dolní zubní oblouk (počáteční)



Skus vpravo (počáteční)



Skus (počáteční)



Skus vlevo (počáteční)