Využití Geistlich Fibro-Gide® ke zlepšení protetického lože u pacienta s komplexní proteticko-implantologickou rehabilitací mandibuly

Prof. MUDr. René Foltán, PhD.,
Identity-obličejová chirurgie s.r.o., Praha

Ztráty skupin sousedních zubů v horní čelisti jsou časem doprovázeny resorpcí vestibulární kompakty a také časem ztrátou objemu měkkých tkání. Poextrakční resorpce kosti komplikuje často již úbytek kosti zapříčiněný jinou patologií a nastupuje velmi rychle. Podle práce Chappuis et al. je klinicky patrná resorpce již za osm týdnů. A tento stav pak nadále progreduje.

Dostatečný objem kostní hmoty je důležitý pro dlouhodobou stabilitu zubních implantátů, v anteriorní oblasti maxily je také nezbytnou podmínkou pro vytvoření estetické protetické práce. Zároveň z práce Zuiderveld et al. ale víme, že v estetické zóně horní čelisti představují augmentace kosti jen 60 % dosaženého celkového objemu alveolu, zesílením měkkých tkání pak získáme zbylých 40 % tohoto objemu. Zlatým standardem v augmentaci měkkých tkání je pojivový subepiteliální štěp (angl. connective tissue graft - CTG), odebíraný z patra. Podle všech dostupných studií má nejstabilnější a nejprediktabilnější výsledky s minimálním množstvím komplikací. Na druhou stranu z prací Thomy DS et al. víme, že pacienti mají po odběru CTG 3x větší množství bolestí a 5x větší celkovou morbiditu. Proto má smysl snaha o náhradu CTG arteficiálním materiálem.

V naší kazuistice prezentujeme případ 38letého muže, který pro neléčenou juvenilní agresivní parodontitidu kombinovanou s úrazem v dětství ztratil mimo jiné i zuby 13, 12, 11, 21, 22. Po komplexní terapii, zahrnující instruktáž dentální hygieny a pravidelný recall spolu s ATB profylaxí, se stav podařilo stabilizovat. DOP je až na zub 47 do 5 mm, BOP je negativní. Viz obrázek č. 1 OPG před léčbou a obrázek č. 2 CBCT frontální oblasti maxily.
Terapeutický plán je protetika nesená implantáty. Obsahuje oboustranný sinus lift a také horizontální augmentaci alveolárního výběžku maxily ve frontální části a následný management měkkých tkání.
Při sejmutí protetické práce na horních zubech se bohužel ukázalo, že zub 24 má vertikální frakturu a je ho nutno také extrahovat. Vzhledem k nízkému věku pacient trvá na tom, aby mu byly zachovány pokud možno všechny stávající zuby. Pacient podstoupil horizontální a částečně i vertikální augmentaci alveolu horní čelisti Sausage metodou® podle Urbana a oboustranný sinus lift viz obrázek č. 3 CBCT po augmentaci. Do pozice 13, 11 a 22 byly zavedeny implantáty Astra Tech® EV 4,2 délky 11 mm a do místa 24 implantát Astra Tech® TX 4,0 S 11 mm, viz obrázek č. 4 klinická fotografie umístění lokátorů implantátů a obrázek č. 5 OPG po zavedení implantátů.

Po nekomplikovaném hojení a následné provizorní protetické rekonstrukci nesené stále sousedními zuby jsme se plánovaně rozhodli zesílit fenotyp měkkých tkání okolo implantátů a také zlepšit estetiku budoucí fixní protetické práce, hlavně jejich mezičlenů, viz obrázek č. 6 – Klinická fotografie stavu měkkých tkání a obrázek č. 7 – CBCT vhojených implantátů. Po domluvě s pacientem, který preferuje minimální morbiditu, jsme se rozhodli pro řešení pomocí Geistlich Fibro-Gide®. To vše i přesto, že pacient má poměrně nízkou linii úsměvu, viz obrázek č. 8.

V místě 24 používáme otevřenou metodu popsanou Naeni et al., kdy po odklopení epiperiostálního laloku split technikou adaptujeme Fibro-Gide do požadovaného tvaru a fixujeme matracovými stehy Monocryl® 6/0. Sliznici pak šijeme jednotlivými stehy Prolene® 6/0. Viz obrázek č. 9, 10, 11, 12. Hojení proběhlo bez komplikací, viz obrázek č. 13.

Ve frontální oblasti horního alveolárního výběžku v rozsahu 13-22 volíme jiný způsob. Modifikovanou tunelovou technikou ze tří krátkých vertikálních nářezů vytváříme na přechodu vrcholové a vestibulární části alveolu tunely, do kterých zavádíme upravený Geistlich Fibro-Gide® v nadbytku, viz obrázek č. 14 a 15. Fixujeme ho v pozici několika pozičními stehy Prolene® 6/0, viz obrázek č. 16. Výsledek po zhojení a nasazení vhojovacích válečků vidíme na obrázku č. 17. Pro nízkou linii úsměvu a na přání pacienta jsme již další úpravy vestibulární sliznice ve smyslu transplantace epiteliálního štěpu (angl. Free Gingival Graft- FGG) neprováděli. Po odkrytí implantátů byla zhotovena provizorní protetická práce (MUDr. Jiří Láník), viz obrázek č. 18. ■

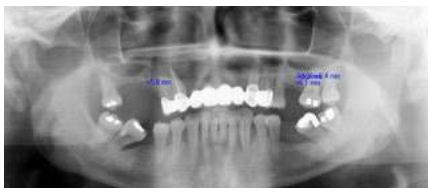

1. OPG před léčbou

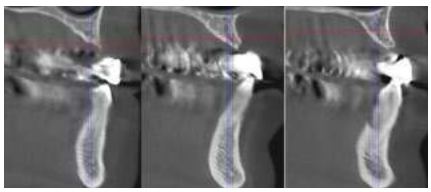

2. CBCT frontální oblasti maxily

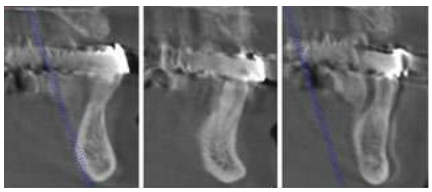

3. CBCT po augmentaci

4. Klinická fotografie umístění lokátorů implantátů

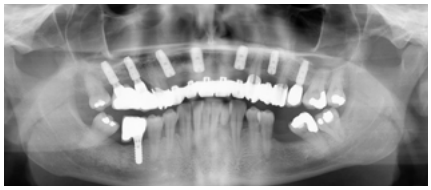

5. OPG po zavedení implantátů

6. Klinická fotografie stavu měkkých tkání

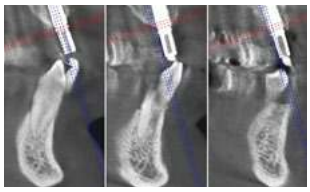

7. CBCT vhojených implantátů

8. Linie úsměvu

9. Epiperiostálně elevovaný lalok



10. Upravený Fibro-Gide

11. Fixovaný Fibro-Gide

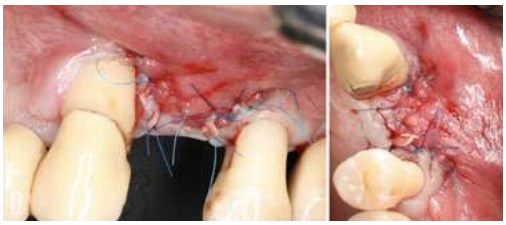

12. Sutura měkkých tkání

13. Stav po odstranění stehů 14 dní po augmentaci měkkých tkání ad 24

14. Preparace tunelu vestibulárně

14. Preparace tunelu vestibulárně

15. Zavedení Fibro-Gide do tunelu

16. Sutura k fixaci Fibro-Gide na vrcholu alveolu

17. Stav po zavedení vhojovacích válečků

18. Stav po zhotovení provizoria fixovaného na implantátech

Literatura

Chappuis V, Engel O, Shahim K, Reyes M, Katsaros C, Buser D.
Soft Tissue Alterations in Esthetic Postextraction Sites: A 3-Dimensional Analysis.
J Dent Res. 2015 Sep;94(9 Suppl):187S--93S

Zuiderveld EG, Meijer HJA, den Hartog L, Vissink A, Raghoebar GM.
Effect of connective tissue grafting on peri-implant tissue in single immediate implant sites: A RCT.
J Clin Periodontol. 2018 Feb;45(2):253-264.

Thoma DS, Hilbe M, Bienz SP, Sancho--Puchades M, Hämmerle CH, Jung RE.
Palatal wound healing using a xenogeneic collagen matrix - histological outcomes of a randomized controlled clinical trial.
J Clin Periodontol. 2016 Dec;43(12):1124-1131.

Urban IA, Nagursky H, Lozada JL, Nagy K.
Horizontal ridge augmentation with a collagen membrane and a combination of particulated autogenous bone and anorganic bovine bone--derived mineral: a prospective case series in 25 patients.
Int J Periodontics Restorative Dent. 2013 May-Jun;33(3):299-307.

Naenni N, Bienz SP, Benic GI, Jung RE, Hämmerle CHF, Thoma DS.
Volumetric and linear changes at dental implants following grafting with volume-stable three-dimensional collagen matrices or autogenous connective tissue grafts: 6-month data.
Clin Oral Investig. 2018 Apr;22(3):1185-1195.