

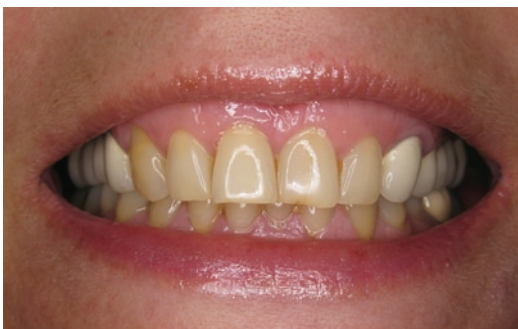# Profesionální bělení s použitím systémů YOTUEL® SPECIAL a YOTUEL® 10 MINUTES

MUDr. E. Lenčová; MUDr. M. Tomka; Prim. MUDr. D. Houšová, CSc.

Výzkumný ústav stomatologický – 1. LF UK a VFN v Praze

Bělení zubů je výkon zařazovaný do působnosti estetické stomatologie. Dělí se na bělení ordinační a domácí. Cílem tohoto sdělení je referovat o našich zkušenostech s ordinačním bělením s použitím systémů YOTUEL® SPECIAL a YOTUEL® 10 MINUTES. Klinický postup je demonstrován na kasuistice 45leté pacientky.

45letá celkově zdravá žena neužívající žádné léky požadovala zesvětlení frontálních zubů horní i dolní čelisti. Pacientka je nekuřačka, denně pije cca 3 šálky černé kávy, zvýšenou citlivost zubů neudává. Postranní úseky chrupu ve všech kvadrantech byly přibližně před 15 lety rekonstruovány fixními metalokeramickými můstky. Podle sdělení pacientky zhotovené protetické práce původně barevně odpovídaly frontálním zubům. Po 15 letech je stav protetických prací stále funkčně i esteticky vyhovující. Barevně jsou však již zřetelné diskrepance mezi vlastními zuby a můstkovými konstrukcemi, které se oproti frontálním úsekům jeví světlejší (Obr. 1).



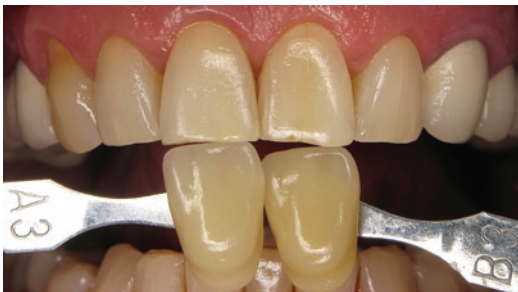Obr. 1 Stav před bělením

Klinickým vyšetřením byly u frontálních zubů zjištěny infrakce skloviny (zuby 12, 21, 22), mírné krčkové abraze (zuby 11, 12, 13) a u zubu 21 byla zjištěna fraktura incize. V mezizubních prostorech u frontálních zubů dolní čelisti byly přítomné diskrétní nánosy povrchových pigmentací. Hygiéna ústní dutiny je dobrá.

Rentgenologické ani klinické vyšetření neprokázalo žádné kazivé léze. U frontálních zubů bylo také provedeno testování vitality a reakce zubů byla v normě.

U pacientky se u frontálních zubů jedná s největší pravděpodobností o exogenní zbarvení zubů způsobené pigmenty z potravy a nápojů. Pacientce byl v úvodní fázi doporučen air-polishing. Tímto způsobem byly odstraněny zevní pigmentace zejména v interdentálních prostorech. Na vestibulárních ploškách frontálních zubů však nebylo zaznamenáno zesvětlení odstínu. Proto bylo pacientce navrženo bělení, u něhož lze v tomto případě očekávat uspokojivý klinický efekt.

Výchozí odstín zubů byl určen pomocí originálního vzorníku Vita® jako A3 (Obr. 2).



Obr. 2 Stanovení barevného odstínu zubů před bělením

Na základě posouzení kvalitativních a kvantitativních charakteristik zbarvení zubů bylo pacientce doporučeno nejdříve ordinační bělení, jehož cílem v tomto případě bylo zesvětlit frontální zuby tak, aby barevné diskrepance mezi vlastními zuby pacientky a můstkovými konstrukcemi nepůsobily rušivě. Vzhledem k přítomnosti infrakcí a mírných abrazí zubů určených k bělení byl zvolen systém pro ordinační bělení YOTUEL®, který podle údajů výrobce díky obsahu xylitolu a fluoridových a draselných iontů snižuje riziko zvýšené citlivosti zubů související s bělením.

V rámci našeho sledování klinických výsledků bělicích systémů s obsahem peroxidu vodíku a karbamid peroxidu byla u pacientky použita metoda „split-mouth“. V pravé polovině čelisti (zuby 11, 12, 13 a 41, 42, 43, 44) byl použit systém s obsahem karbamid peroxidu s koncentrací 30 % (YOTUEL® 10 MINUTES) a v levé polovině čelisti (zuby 21, 22 a 31, 32, 33, 34) byl použit systém s obsahem peroxidu vodíku s koncentrací 35 % (YOTUEL® SPECIAL).

# ODBORNÁ STUDIE

## Pracovní postup

V přípravné fázi bylo provedeno týden před plánovaným ordinačním bělením odstranění zubního kamene a air-polishing k odstranění povrchových pigmentací.

V další návštěvě bylo provedeno ordinační bělení. Před samotnou aplikací se nám osvědčilo ponoření stříkačky s ochranným silikonem a lahvičky s aktivátorem do horké vody pro zajištění ideální konzistence a pracovní teploty. Další pracovní postup byl již shodný s doporučením výrobce:

1. Pacientce byly nasazeny ochranné brýle.
2. Ošetření rtů a ústních sliznic ochranným přípravkem. Osvědčilo se nám použití přípravku Xerostom® SALIVA SUBSTITUTE. Tento přípravek je primárně určen k ošetřování suché a citlivé ústní dutiny u pacientů se sníženou sekrecí slin. Při bělení nám zajišťuje dobrou ochranu před vysycháním a náhodným poleptáním.
3. Aplikace retraktoru rtů.
4. Osušení dásní proudem vzduchu a aplikace ochranného silikonu YOTUEL® v oblasti marginální a připojené gingivy a interdentálních prostor. V zájmu ochrany měkkých tkání byl silikonem překryt i úzký lem skloviny paramarginálně v šíři cca 1/2 mm.
5. Aplikace bělicích systémů.

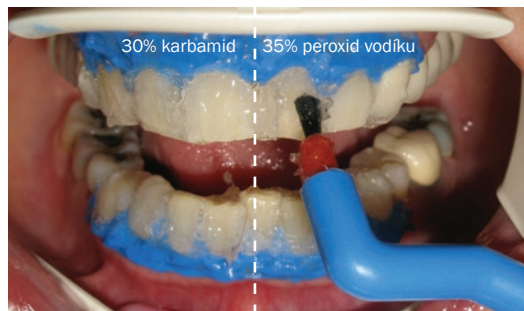
## Systém YOTUEL® 10 MINUTES (30 % karbamid peroxid)

- 0,5 ml gelu se promíchá s 6 kapkami aktivátoru. Směs se míchá do gelové konzistence. Aktivovaný gel se natře ve vrstvě cca 1 mm na navlhčený povrch zubů a nechá se působit po dobu 20 minut. Poté se gel opláchne a odsaje.
- Pro optimalizaci účinku jsme tento postup zopakovali.

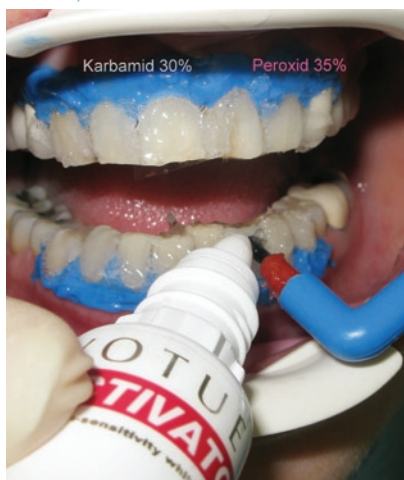## Systém YOTUEL® SPECIAL (35 % peroxid vodíku)

- Otevření lahvičky. Stiskem tlačítka dojde k uvolnění prášku do tekutiny, lahvičkou i víčkem je vhodné mírně poklepávat. Obsah lahvičky se 30 sekund důkladně protřepává, až vznikne homogenní směs. Po otevření lahvičky se přidá se 15 kapek aktivátoru a směs se míchá do gelové konzistence. Aktivovaný gel se natře ve vrstvě přibližně 1 mm na povrch zubů a nechá se působit 10 minut (Obr. 3).
- Po uplynutí 10 minut se štětečkem namočeným do aktivátoru znovu aktivuje gel aplikovaný na zubech a opět se nechá působit dalších 10 minut (Obr. 4). Poté je všečen gel ze zubů odsán. Zuby se opláchnou (Obr. 5) a jsou připraveny na druhou aplikaci gelu.

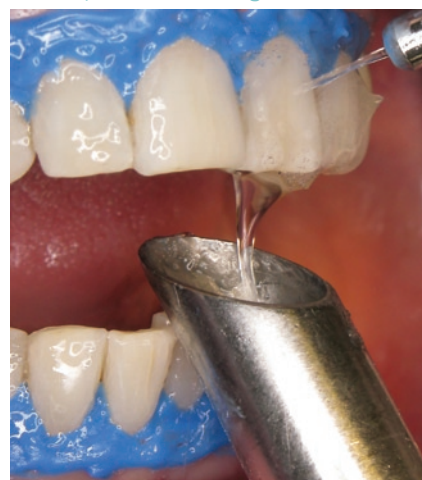Obr. 3 Aplikace bělicího gelu



Obr. 4 Aplikace aktivátoru



Obr. 5 Opláchnutí bělicího gelu



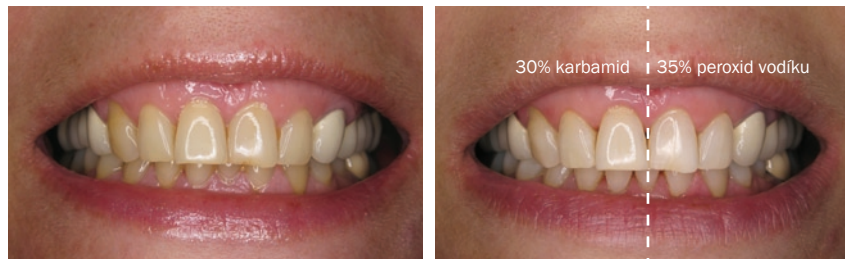- *Druhá aplikace: Do otevřené lahvičky se přidá dalších 15 kapek aktivátoru, tím se reaktivuje zbývající gel. Směs se promíchá a opět se aplikuje na povrch zubů a nechá se působit 10 minut. Po uplynutí 10 minut se opět štětečkem namočeným do aktivátoru aktivuje gel aplikovaný na zubech a nechá se působit dalších 10 minut.*

*Po skončení bělení je všečen gel ze zubů odsán. Odstraní se ochranný silikon a odsaje a důkladně se opláchnou zbývající gel ze zubů.*

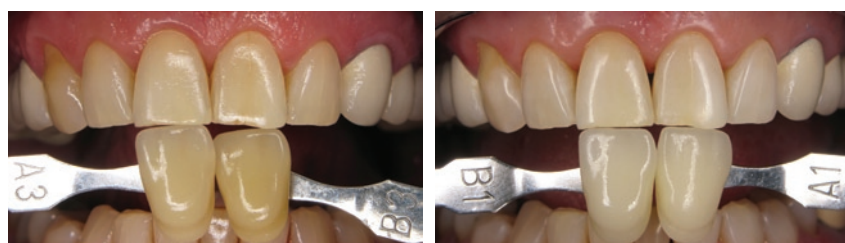# ODBORNÁ STUDIE

## Výsledek

Efekt provedeného ordinačního bělení byl vyhovující. Barevná diskrepance mezi vlastními zuby a protetickými konstrukcemi byla zkorigována (Obr. 6, 7). Mezi pravou a levou polovinou čelistí jsme klinicky nenalezli barevný rozdíl.




Obr. 6 Stav před bělením (vlevo) a stav po bělení (vpravo)



Obr. 7 Stanovení barevného odstínu před bělením (vlevo) a po bělení (vpravo)

Porovnáním s originálním vzorníkem Vita® (Obr. 8) seřazeného dle světlosti bylo zjištěno, že během ordinační fáze bělení byl dosažen odstín A1 (Obr. 7), což znamená, že došlo k zesvětlení zubů o 7 odstínů.



Obr. 8 Originální vzorník Vita® seřazen dle světlosti podle doporučení výrobce. Změna z A3 na A1 představuje 7 odstínů.

## Diskuse

Modifikace barvy zubů bývá po ukončení ordinačního bělení zaznamenána u naprosté většiny pacientů. Na zesvětlení zubů se však také podílí i dehydratace povrchu zubů. Výsledný efekt je proto nejlépe hodnotit po 10 - 14 dnech.

Použitá metodika „split-mouth“ přinesla zajímavé zjištění. Přestože 30% koncentrace karbamid peroxidu odpovídá pouze 10,8% koncentraci peroxidu vodíku, nebyl klinicky zjistitelný rozdíl barevného odstínu zubů, u nichž byl použit 35% peroxid vodíku (systém YOTUEL® SPECIAL) a zubů, u nichž byl použit 30% karbamid peroxid (systém YOTUEL® 10 MINUTES).

Průvodním jevem bělení zubů bývá zvýšená citlivost zubů. U naší pacientky nebyly projevy citlivosti zubů zaznamenány ani v průběhu bělení, ani po ukončení ordinačního bělení ani v následujících dnech.

K největším výhodám ordinačního bělení patří dosažení viditelného bělicího efektu za krátký časový úsek. Používají se sice relativně vysoké koncentrace bělicích prostředků, ovšem za přísně kontrolovaných podmínek aplikace, a tím je zajištěna bezpečnost této metody.

Míru zesvětlení zubů však nelze přesně předvídat, protože zde hraje roli charakter zabarvení, kvalita tvrdých zubních tkání, věk aj. Nejlepší výsledky bělení bývají dosahovány u žlutavých dyskolorací. Ordinační bělení je zejména účinné u dyskolorací, které souvisí s věkem, kouřením a konzumací určitých zabarvujících potravin a nápojů. Naopak ordinační bělení nebývá příliš výhodné u dyskolorací souvisejících s vývojovými vadami (tetracyklinové zuby, fluoróza a pod.) či traumatem.

Ke zvýšení bělicího účinku je možné kombinovat ordinační bělení s následným domácím bělením za použití bělicího systému o nižší koncentraci, v tomto případě za použití systému YOTUEL® PATIENT.

## Závěr

Efekt ordinačního bělení pomocí systému YOTUEL® byl vyhovující. Byl splněn primární požadavek pacientky týkající se korekce barevné diskrepance mezi vlastními zuby a protetickými konstrukcemi. Bylo dosaženo výrazného zesvětlení zubů podle originálního vzorníku Vita® o 7 barevných odstínů. U pacientky nebyly zaznamenány projevy citlivosti zubů ani v průběhu bělení, ani po ukončení ordinačního bělení.